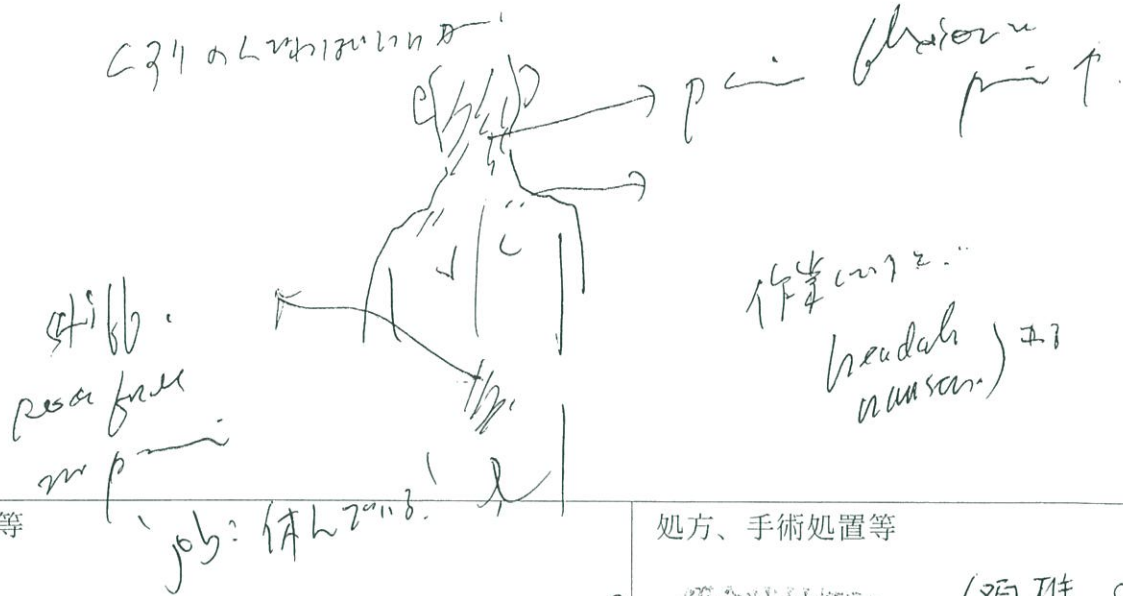


30.4.20

主訴


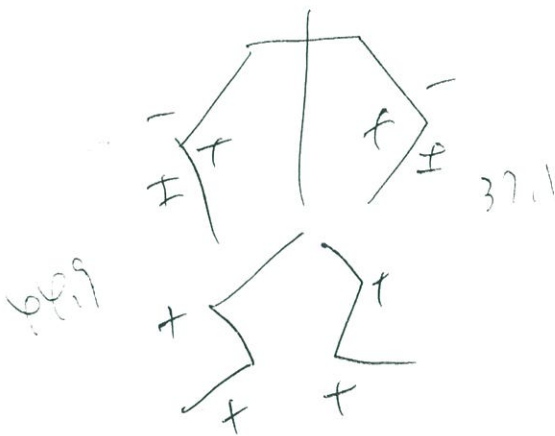
3/13(土) driver. 停車中 後部から急激な
痛みが走り、歩行困難。 2) 11. p. nurse



病状経過等

処方、手術処置等

紹介状付初診
他院画像診断 (頸椎 CR 腰椎 CR)



NSAID) 処方
2mg

30.4.21

30.4.21

5 歩行

07° 37
L1W1F37
423F1-37 } 3x1 7m
E-329-7 (L) 2p

症 状 ・ 経 過 等	処 方 ・ 手 術 ・ 処 置 等
	消炎鎮痛等処置 同日 頸・腰 (牽引・マイクログ・ホットパック・SSP) (低周波・運動療法・マッサージ)
30.4.26	30.4.26
	頸 腰
30.4.27	30.4.27
頸 腰	頸 腰
neck pain T6/7 痛	2p 痛
頸・腰 SSP マッサージ	頸・腰 SSP マッサージ
30.5.-1	30.5.-1
neck pain MRI	頸・腰 SSP マッサージ
30.5.-1	同日再診 30.5.-1 他医画像診断

症 状 ・ 経 過 等

処 方 ・ 手 術 ・ 処 置 等

30.5.-2

30.5.-2

消炎鎮痛等処置2回目 頸部
(牽引・マイグレーション・ホットパック・SSP)
(低周波・電気療法・マッサージ)

30.5.-7

30.5.-7

④

pain ↓

pain ↓

30.5.14

30.5.14

④

pain ↓
不安 ↓ pain ↓

pain ↓

30.5.23

30.5.23

④

急いで ambulance car

不安 ↓

不安 ↓
不安 ↓

LPIL

NISAID の3700を1回2400

30.5.29

30.5.29

症 状 ・ 経 過 等

処 方 ・ 手 術 ・ 処 置 等

天² (α) 19.11.28
symptoms ↑

① (Pr) 0 dlv 9 m
② dlv 2 p

30.6.-1

30.6.-1

④

✓ grand father
passed away
廣之助 30 mri.

診療情報提供書

転医